

# SYNDROME DE POLAND

## CORRECTION THORACIQUE ASSISTÉE PAR ORDINATEUR AVEC IMPLANT DE SILICONE SUR MESURE

### DÉFINITION, OBJECTIFS ET PRINCIPES

Le syndrome de Poland est un ensemble malformatif congénital relativement rare. Alfred Poland, étudiant en anatomie, en a fait le premier la description clinique et anatomique complète en 1841. La forme complète associe une agénésie des faisceaux sternocostaux du pectoralis major) (**Figure 1**) à une malformation de la main homolatérale.

Les formes cliniques sont extrêmement variées mais l'agénésie des faisceaux sternocostaux est constante. Chez la femme, il existe fréquemment une asymétrie mammaire avec une hypoplasie du sein et du complexe aréolo-mamelonnaire homolatéral. (**Figure 2**)

Le syndrome de Poland est une malformation rare, puisque l'incidence est estimée à 1 pour 30000 naissances. Il semble exister une prédominance masculine (ratio 3:1). La majorité des publications atteste la latéralisation du syndrome de Poland à droite, avec un rapport de 3 pour 1.

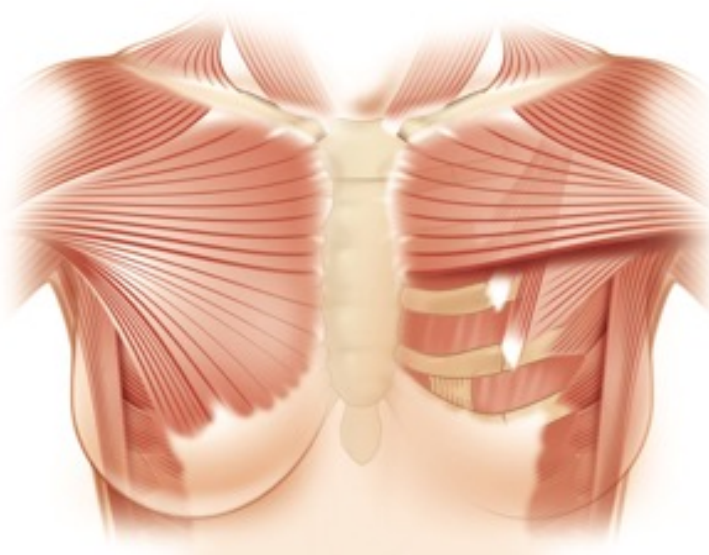
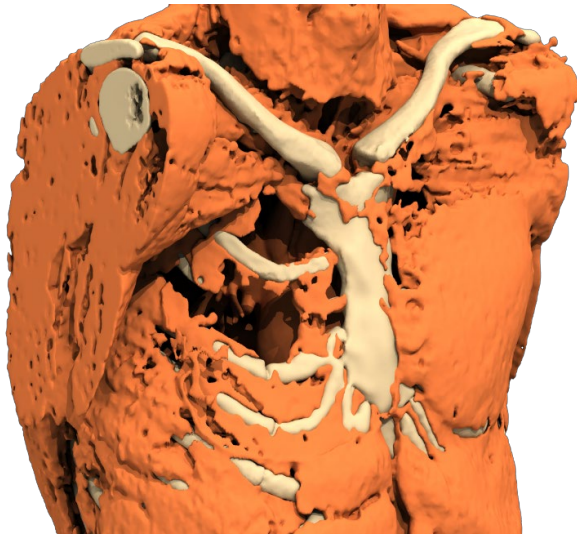


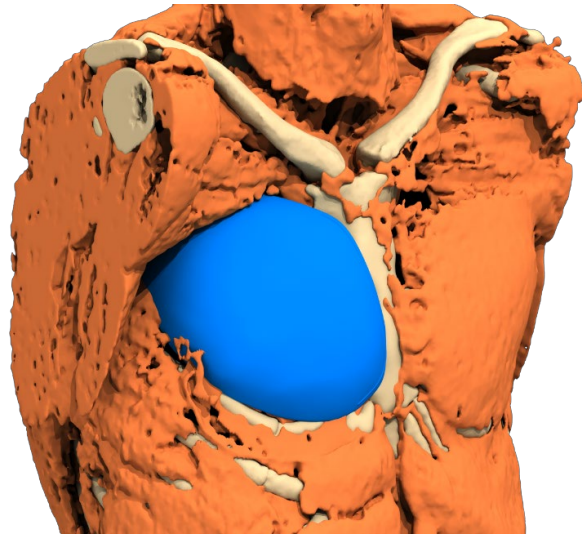
Figure 1

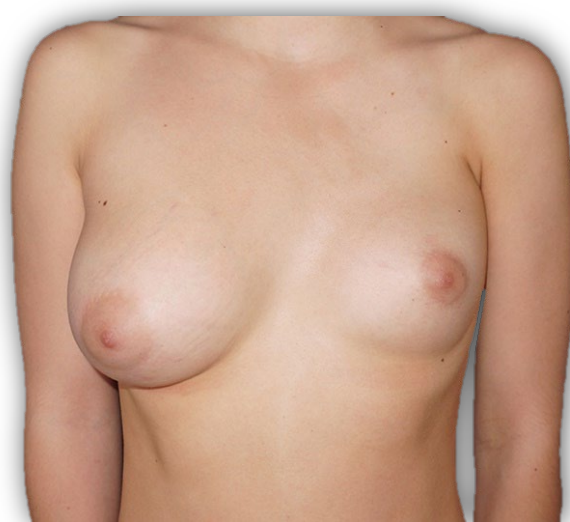

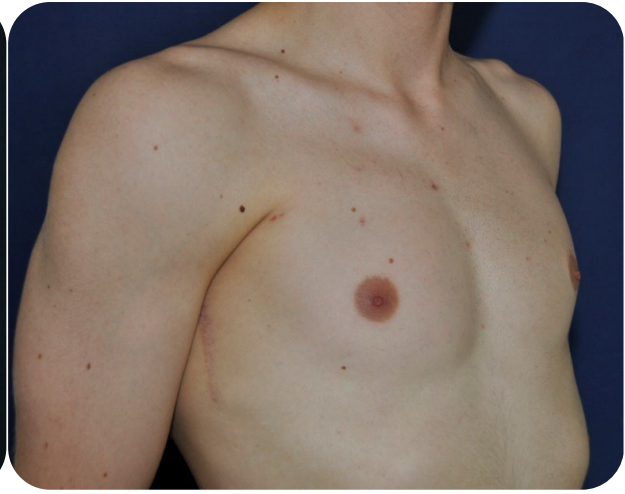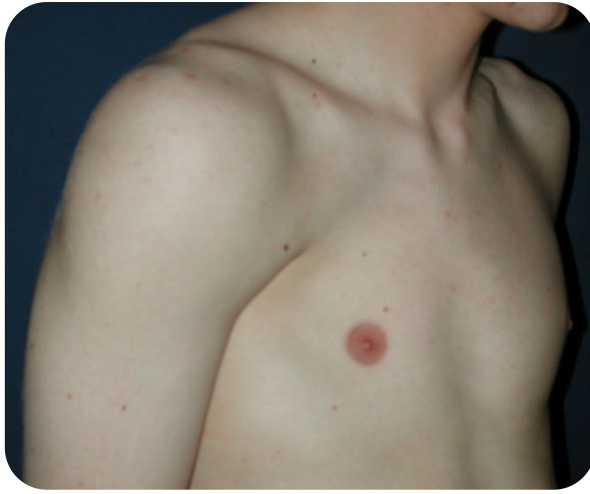Figure 2



*Figure 3*



*Figure 4*

L'objectif de la chirurgie reconstructrice est purement morphologique, sans prétention fonctionnelle, d'autant que les troubles fonctionnels sont mineurs et toujours bien compensés (diminution force musculaire). Le principe de la chirurgie est donc une augmentation de volume de la zone thoracique atteinte, par un implant sur mesure, pour compenser le déficit musculaire (**Figure 3-4**). Dans un second temps, on peut envisager la pose d'un implant mammaire pour traiter l'atrophie mammaire chez la femme, et une greffe éventuelle complémentaire de tissu adipeux pour la finition.

Cette malformation est souvent mal acceptée physiquement et psychologiquement par le patient, avec pour corollaire une altération de la confiance en soi et un mal-être, parfois profond, pouvant aller jusqu'au véritable complexe. Le retentissement psychologique est souvent important dès l'adolescence perturbant l'image de soi, les relations sociales et indirectement parfois la pratique du sport.

Il est obligatoire d'attendre la fin de la puberté avant de réaliser l'intervention. Soit à partir de 14 ans où l'imprégnation hormonale et la déformation sont stabilisées, même si la croissance n'est pas arrivée à son terme. En cas de changement de morphologie thoracique dû à la croissance, un changement d'implant peut être proposé ultérieurement.

Les implants thoraciques actuellement utilisés sont composés d'une gomme ou élastomère de silicone de qualité médicale : il n'y a ni enveloppe ni produit de remplissage. Les risques d'usure ou de rupture sont inexistant, il est increvable et indéchirable et a une durée de vie illimitée. Une enveloppe fibreuse d'exclusion (capsule) se crée rapidement comme autour de tout corps étranger (acier, verre, nylon...), mais il n'y a jamais de réaction de rejet par fabrication d'anticorps. Cette enveloppe ne peut se rétracter sur cet implant incompressible : il n'y a jamais de "coque" (capsulite rétractile).

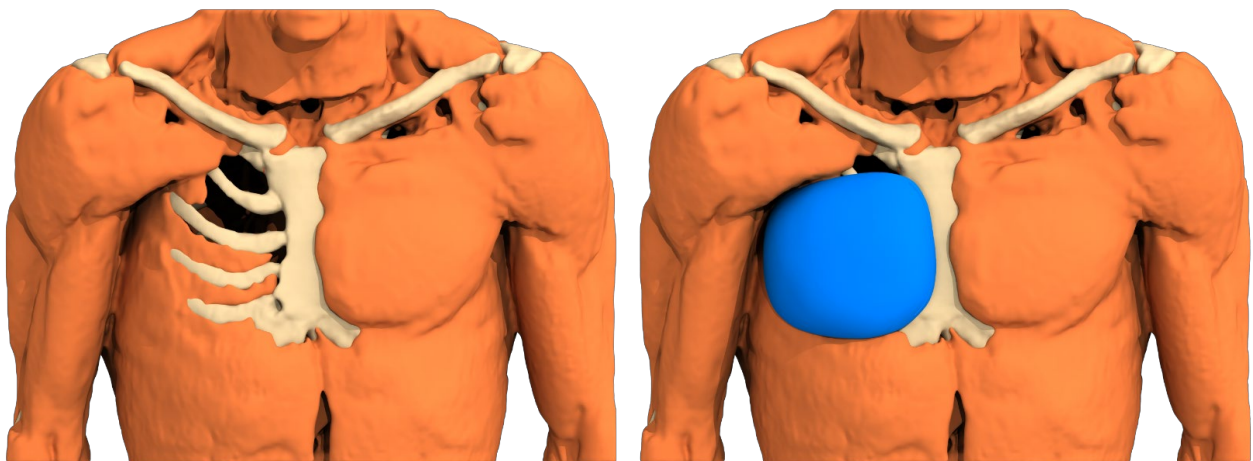
Ces implants sont uniques, spécifiques à chaque patient et fabriqués par coulage de silicone à partir soit d'un moulage thoracique sur la peau du patient, soit de plus en plus par construction assistée par ordinateur (CAO) à partir d'un scanner 3D de qualité (coupes de 1 à 1,2 mm).

## AVANT L'INTERVENTION

L'intervention et l'hospitalisation sont prises en charge par l'assurance maladie, sans demande d'entente préalable. Le coût de l'implant sur mesure en revanche est assumé par l'établissement de santé ou à défaut par le patient lui-même. Dans ce dernier cas une demande d'entente préalable peut être effectuée pour demander la prise en charge de l'implant.

Une consultation chirurgicale avec examen clinique permet d'informer les patients sur les différentes techniques existantes. Elle est associée à un scanner 3D du thorax. Des photos sont prises de face et de 3/4.

Le scanner 3D du thorax doit être impérativement réalisé les bras le long du corps et en coupes millimétriques (1 à 1,2 mm). A partir de ce scanner, une reconstruction du corps virtuel du patient est réalisée par ordinateur, pour pouvoir concevoir l'implant virtuel parfaitement adapté à chaque anatomie (**Figure 6**). Cette image sera transformée en prototype de résine, qui servira au coulage du silicone après fabrication d'un moule de plâtre. L'implant en élastomère de silicone médical sera enfin stérilisé et livré au chirurgien compétent.



*Figure 5 : Conception assistée par ordinateur*



## TYPE D'ANESTHÉSIE ET MODALITÉS D'HOSPITALISATION

L'intervention se fait sous anesthésie générale complète avec intubation en position dorsale.

Elle nécessite une hospitalisation de trois jours : arrivée la veille de l'intervention et sortie le surlendemain (voire le lendemain).



*Medical-grade silicone elastomer sterile implant*

## L'INTERVENTION

### Le dessin pré-opératoire

Le chirurgien marque l'axe vertical médian du thorax, les contours du prototype de l'implant et sa position exacte en hauteur (repères scanner).



3D custom-made implants

### **L'incision cutanée**

L'incision est axillaire, d'environ 8 cm. Elle se poursuit directement jusqu'au plan osseux costal en préservant le pédicule vasculo-nerveux du muscle dentelé.

### **Décollement**

Il se poursuit jusqu'aux limites de la loge tracée sur la peau.

### **Mise en place de l'implant**

L'implant stérile est constitué de gomme de silicone de qualité médicale. Il est ferme en son centre dans sa partie la plus épaisse mais de plus en plus souple sur les bords qui s'effilent comme une aile d'avion. Ce qui facilite son pliage pour une insertion facilitée avec une incision minime.

Il est placé dans sa loge sous-cutanée préparée à sa taille exacte. L'implant est parfaitement stabilisé et ne peut subir de déplacements ultérieurs, notamment vers le bas.

### **Fermeture de la paroi**

Elle se fait en deux plans au fil résorbable: plan sous-cutané et surjet intra-dermique sur la peau.

Grâce à une hémostase rigoureuse, on peut se passer d'un drainage aspiratif, ce qui raccourcit la durée d'hospitalisation, l'inconfort et le risque infectieux.

### **Contention**

L'intervention se termine par un pansement et une contention circulaire.

**Nous avertissons les chirurgiens du risque d'hématome induit par l'utilisation d'un drain aspirant. Le fort gradient de dépression entre les deux plans lisses (thorax et implant) peut aspirer le caillot de coagulation des grosses artères perforantes et provoquer un saignement précoce.**

## **APRÈS L'INTERVENTION : LES SUITES OPÉRATOIRES**

Les douleurs post-opératoires sont le plus souvent de courte durée et sont contrôlées par antalgiques de palier 1. L'absence de section musculaire réduit les douleurs par rapport à d'autres interventions.

Une brassière de contention thoracique est maintenue jour et nuit pendant un mois.

L'épanchement séro-hématique puis séreux est inconstant, dû à la collection de l'œdème dans la loge au contact de l'implant : il impose une ponction évacuatrice dès le jour de sortie puis à 8 jours.

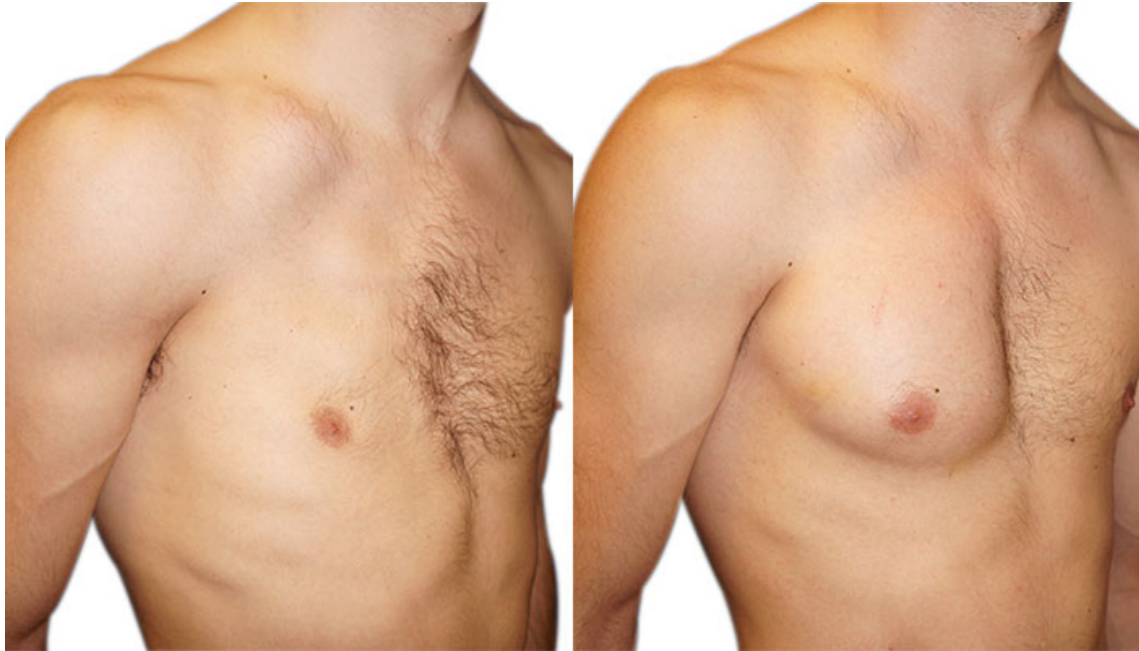L'arrêt de travail est de 15 jours, l'arrêt du sport de trois mois ; au-delà, tous les sports sont possibles sans risque ni gêne.

## **RÉSULTATS**

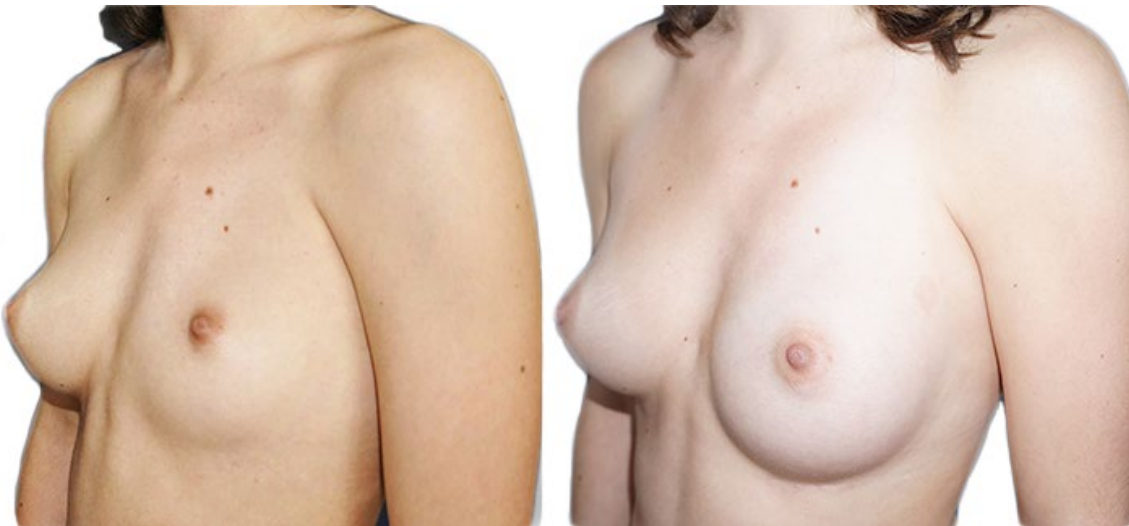Un délai de deux à trois mois est nécessaire pour apprécier le résultat morphologique. C'est le temps nécessaire pour la disparition de l'œdème et l'amélioration du confort qui permet une reprise progressive du sport. Il faut un an pour juger de la bonne maturation cicatricielle et de sa discrétion.

Les techniques modernes de reconstruction assistée par ordinateur ont encore amélioré les résultats esthétiques. La correction de la malformation est dans une grande majorité des cas satisfaisante mais la restauration anatomique de la symétrie est rarement parfaite.





*Résultat avant/après chez un homme*



*Résultat avant/après chez une femme*

## COMPLICATIONS ENVISAGEABLES

La correction d'un syndrome de Poland par implant sur mesure, réalisée pour des motivations essentiellement morphologiques, n'en reste pas moins une véritable intervention chirurgicale, ce qui implique les risques liés à tout acte médical aussi minime soit-il.

Il convient de distinguer les complications liées à l'anesthésie et de celles liées au geste chirurgical :

En ce qui concerne l'**anesthésie**, lors de la consultation préopératoire obligatoire, le médecin anesthésiste informera lui-même le patient des risques anesthésiques. Il faut savoir que l'anesthésie induit dans l'organisme des réactions parfois imprévisibles et plus ou moins faciles à maîtriser.

Toutefois, en ayant recours à un anesthésiste - réanimateur compétent, exerçant dans un contexte réellement chirurgical, les risques encourus sont devenus statistiquement très faibles. Il faut en effet garder à l'esprit que les techniques, les produits anesthésiques et les méthodes de surveillance ont fait

d'immenses progrès ces trente dernières années, offrant une sécurité optimale, surtout quand l'intervention est réalisée en dehors de l'urgence et chez une personne en bonne santé.

En ce qui concerne le **geste chirurgical**, en choisissant un chirurgien plasticien qualifié et compétent, formé à ce type d'intervention, vous limitez au maximum ces risques, sans toutefois les supprimer complètement.

En pratique, la grande majorité des corrections de Syndrome de Poland par implants sur mesure réalisée dans les règles se passe sans problèmes sérieux, les suites opératoires sont simples et les patients sont satisfaits de leur résultat même si la symétrie n'est pas parfaite. Pourtant, des complications peuvent survenir au décours de l'intervention.

### **Complications inhérentes au geste chirurgical**

#### • **Epanchements, infection**

- **épanchement séreux** : ce n'est pas une complication car il est inconstant et transitoire

- **hématome** : l'accumulation de sang autour de la prothèse est une complication précoce pouvant survenir au cours des premières heures. S'il est important, une reprise au bloc opératoire est alors préférable afin d'évacuer le sang et de stopper le saignement à son origine. Il est très exceptionnel si toutes les précautions d'hémostase sont prises, les anticoagulants proscrits ainsi que les traumatismes notamment une activité physique excessive et prématurée.

- **infection** : non décrite à ce jour après ce type de chirurgie. Une antibiothérapie dissuasive est toujours prescrite en per-opératoire, elle n'est pas recommandée dans les suites.

#### • **Anomalies de cicatrisation**

Le processus de cicatrisation mettant en jeu des phénomènes assez aléatoires, il arrive parfois que les cicatrices ne soient pas, à terme, aussi discrètes qu'escompté, pouvant alors prendre des aspects très variables : élargies, rétractiles, adhérentes, hyper ou hypopigmentées, hypertrophiques (boursouflées), voire exceptionnellement chéloïdes.

Cette éventualité est rarement un problème du fait de la position axillaire de la cicatrice, naturellement cachée.

#### • **Altération de la sensibilité**

L'anesthésie de la zone cutanée recouvrant l'implant est constante mais régresse spontanément de façon centripète en quelques mois.

#### • **Pneumothorax**

Rare, il bénéficiera d'un traitement spécifique.

### **Risques spécifiquement liés aux implants en élastomère de silicone sur mesure**

Ils sont inexistants, contrairement aux implants mammaires souples en gel de silicone

• Pas de Formation de « plis » ou aspect de « vagues »

• Pas de « Coques »

• Pas de Rupture

On a vu que les implants peuvent être considérés comme définitifs.

• Malposition, déplacement

Un mauvais positionnement, ou le déplacement secondaire des implants, est prévenu par le respect rigoureux de la technique chirurgicale de pose et le choix d'une fabrication sur mesure assistée par ordinateur. Il peut survenir quand l'implant est posé très tôt, nécessitant parfois un changement d'implant.



- **Pas de sérome tardif péri-prothétique à long terme**

Du fait de la grande variété clinique du syndrome de Poland, la stratégie thérapeutique établie sera donc individuelle, adaptée au degré de sévérité de la malformation du patient, à son âge et son sexe. Les techniques de réparation proposées doivent être sûres, avec une rançon cicatricielle discrète, la demande de correction étant à but esthétique.

Actuellement, les progrès permettent d'associer à la demande et selon le type de malformation, une prothèse thoracique sur mesure, une prothèse mammaire ou une autogreffe de tissu adipeux. Les lambeaux pédiculés de grand dorsal voire les lambeaux libres et la reconstruction osseuse n'ont quasiment plus de place dans la stratégie thérapeutique.

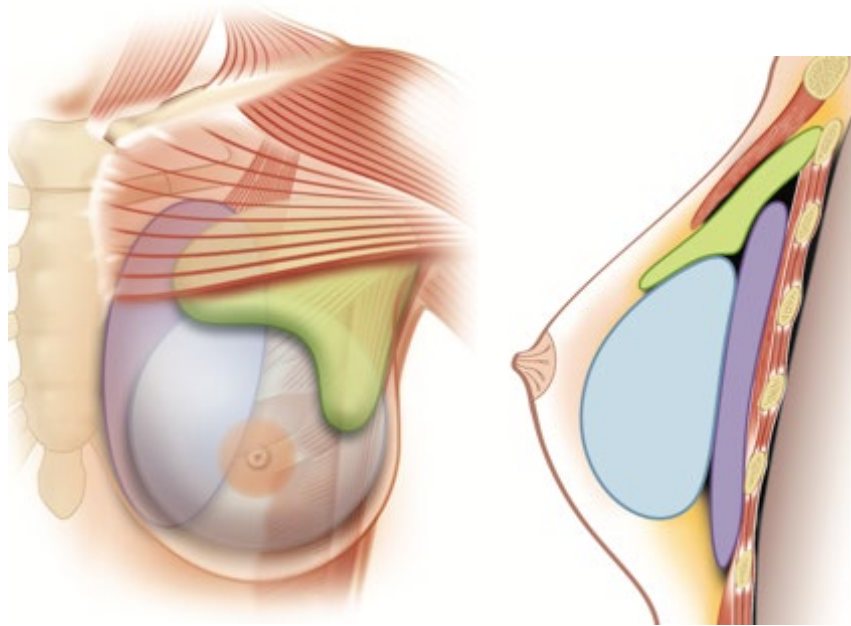


Figure 6 Implant thoracique sur mesure (violet)  
et techniques complémentaires : implant mammaire (bleu), greffe adipeuse (vert)

## **HYPOPLASIE MAMMAIRE ASSOCIEE CHEZ LA FEMME**

En cas d'asymétrie ou d'hypoplasie mammaire associées, il est possible d'envisager la mise en place secondaire d'un ou deux implants mammaires mais obligatoirement après un délai minimum de 6 mois.

Une demande d'entente préalable est obligatoire.

La prothèse peut être ronde ou anatomique, elle est constituée d'une enveloppe d'élastomère de silicone et d'un produit de remplissage. Le produit de remplissage le plus souvent utilisé est le gel de silicone. L'enveloppe peut être lisse ou texturée.

### Technique chirurgicale

L'intervention est réalisée sous anesthésie générale. La voie d'abord privilégiée est la même voie axillaire que celle de l'implant thoracique. Du fait de l'absence de muscle pectoral, l'implant ne peut être placé qu'en position rétro-glandulaire – lorsqu'il existe de la glande – à défaut, il est placé en position sous-cutanée. De ce fait, la position sous-cutanée et la qualité médiocre des téguments exposent à un risque plus important de complications. Une première intervention consistant en une greffe de tissu adipeux permet d'améliorer la trophicité locale, facilitant le geste d'implantation.





### Avantages Inconvénients

La principale « complication » est l'imperfection du résultat par saillie de la prothèse dans le segment I du sein, saillie amplifiée par la dépression infraclaviculaire qui n'est pas corrigée. Les autres complications sont les complications inhérentes à la pose d'une prothèse mammaire.

## **GREFFE DE TISSUS ADIPEUX COMPLEMENTAIRE**

La réinjection de graisse mise au point par Coleman en 1986 a pour but de combler les dépressions ou de restaurer les volumes. Elle peut être réalisée dans le même temps que la mise en place d'un implant mammaire ou dans des temps ultérieurs.

### Technique chirurgicale

La graisse autologue est prélevée à la seringue par lipoaspiration. Ce prélèvement est centrifugé et la phase graisseuse intermédiaire est réinjectée de façon la plus atraumatique possible au niveau du site à combler. Ce dernier est repéré en préopératoire en traçant le contour de la zone atrophique et est au préalable préparé par canulation active permettant une section parfois difficile des nombreux tractus fibreux. La graisse est répartie en injections traçantes dans les trois dimensions. Il existe une perte des greffons de 30 à 50%. Plusieurs séances peuvent être nécessaires à quelques mois d'intervalle. Elle permet d'améliorer le comblement de la dépression infraclaviculaire et plus modestement pour recréer le pilier axillaire antérieur.

### Avantages Inconvénients

Il s'agit d'une technique simple, mais qui demande un matériel spécialisé. Le lipofilling peut suffire dans les formes mineures de Poland mais le plus souvent utilisé en complément d'une autre technique. Une de limites de la méthode est marquée par la pauvreté de sites donneurs chez les sujets jeunes et minces. Les principales complications sont la cytotéatonecrose et l'insuffisance de résultats. Enfin, plusieurs séances sont généralement nécessaires. Les liposuccions itératives ne sont pas anodines (irrégularités, capitons au niveau des sites de prélèvements itératifs).

## **CONCLUSION**

Tels sont les éléments d'information que nous souhaitons vous apporter en complément à la consultation. Nous vous conseillons de conserver ce document, de le relire après la consultation et d'y réfléchir «à tête reposée».

Cette réflexion suscitera peut-être de nouvelles questions, pour lesquelles vous attendrez des informations complémentaires. Nous sommes à votre disposition pour en reparler au cours d'une prochaine consultation, ou bien par téléphone, voire le jour même de l'intervention où nous nous reverrons, de toute manière, avant l'anesthésie.

Merci de nous envoyer votre **consentement éclairé manuscrit signé et daté**, mentionnant votre accord sur l'implant en gomme de silicone, la cicatrice axillaire de 8 cm, l'anesthésie générale et l'impossibilité d'obtenir une symétrie parfaite.

Merci de nous renvoyer rempli, le questionnaire de qualité de vie pré-opératoire (SF 36)

## **NOTES PERSONNELLES**



3D custom-made implants